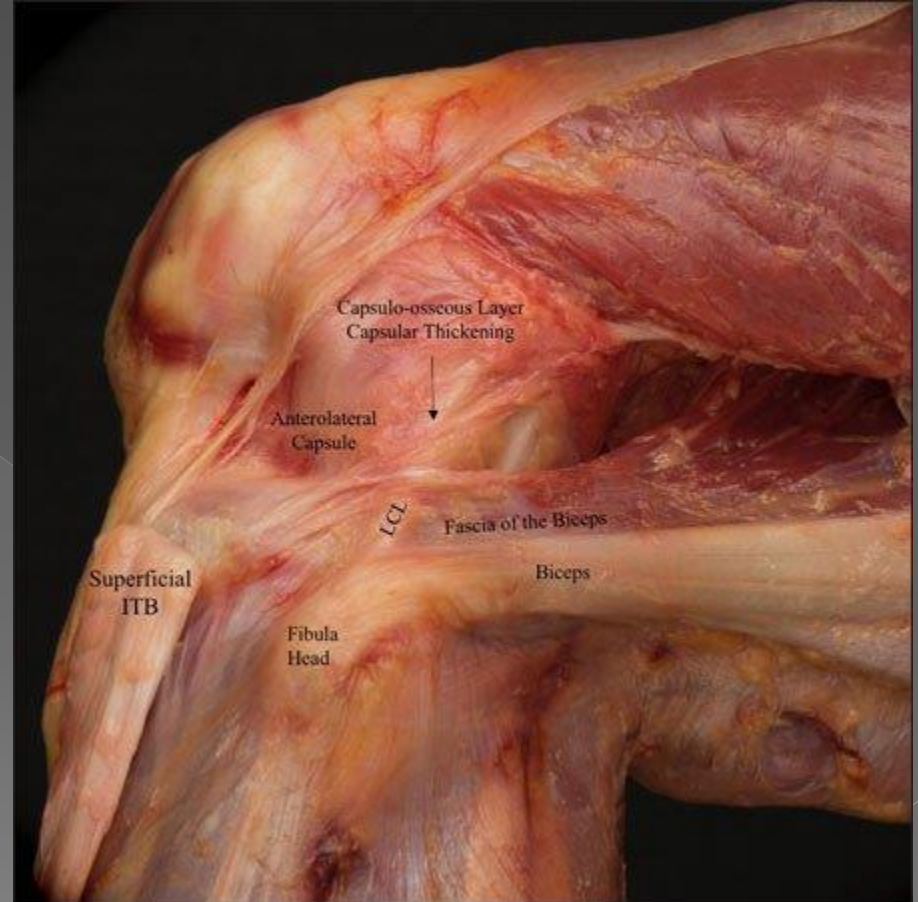
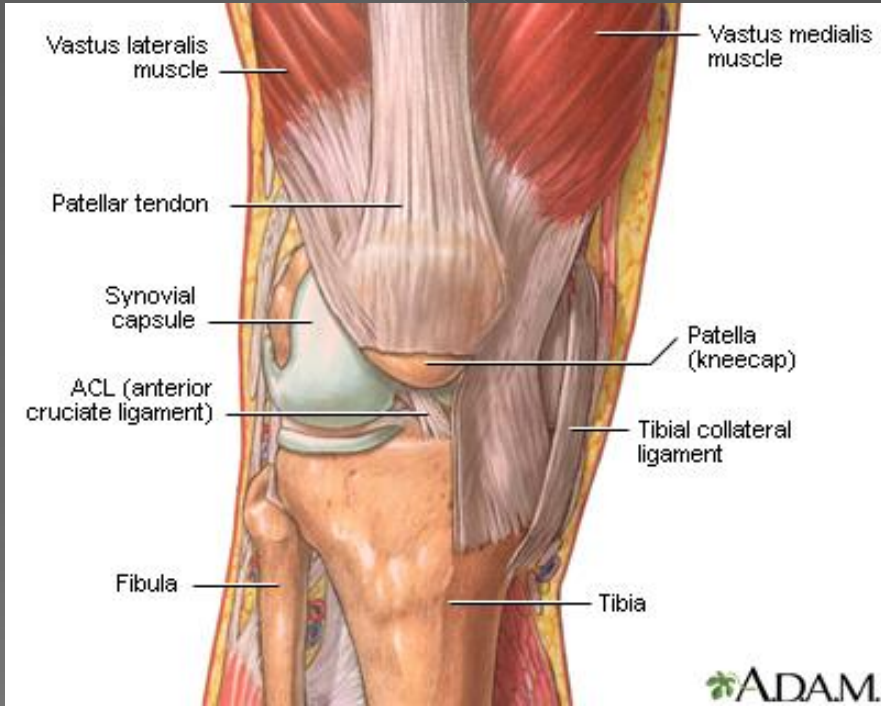


A Negatívnyomás-terápia használatának terjedése
Interdiszciplináris Fórum
2019. május 24.

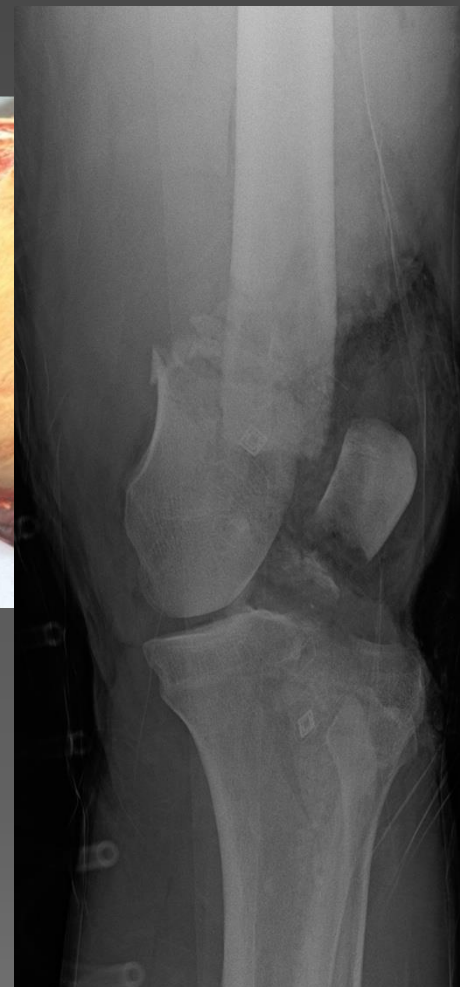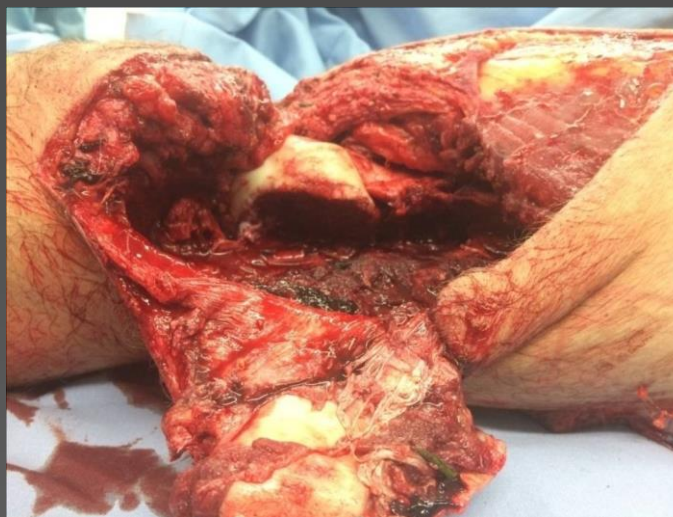**Jelentős ízületi
csonthiánnyal kombinált nyílt
térdízületi dezorganizáció
lépcsőzetes ellátása**

Dr. Pellek Sándor PhD





- 40 éves
- Férfi beteg
- Negatív anamnézis
- Drog ill. alkohol abúzus



- Sürgősségi ellátás
- Nagy ízületet ért sérülés
- Bizonytalan vérveszteség

Innovatív kezelési terv: Jet Lavage

VIVANO kezelés

Csontbank

Mi legyen most ?

Amputáció

- Gyors és biztonságos
- Korai rehabilitáció
- Rövidebb kórházi tartózkodás

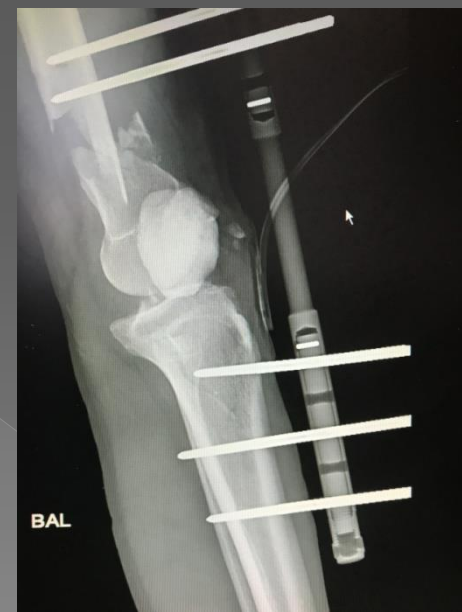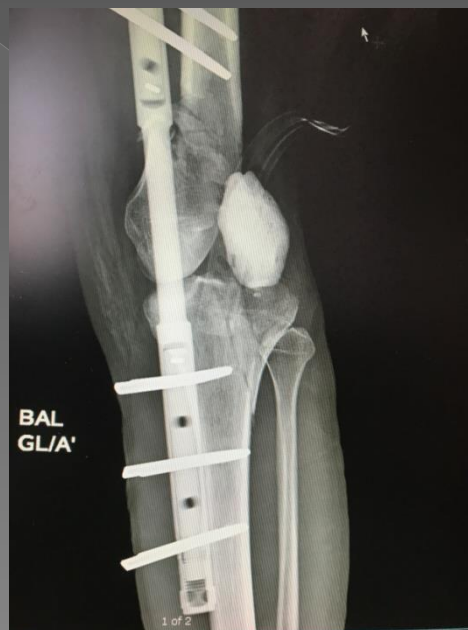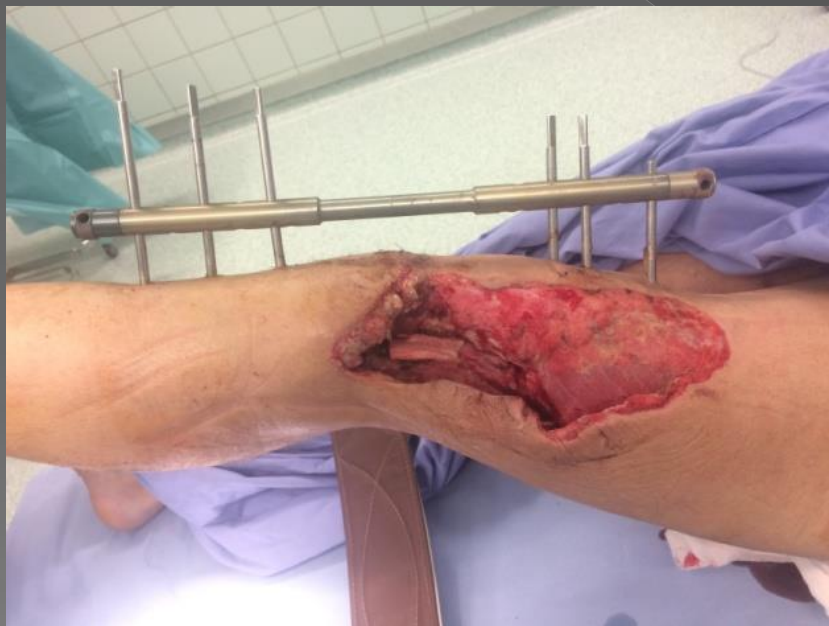Végtagmegtartás

- Jelentős mozgáskárosodás
- Társadalmi bélyeg

- Hosszú kezelési terv
- Orvos beteg együttműködés
- Kétséges kimenet

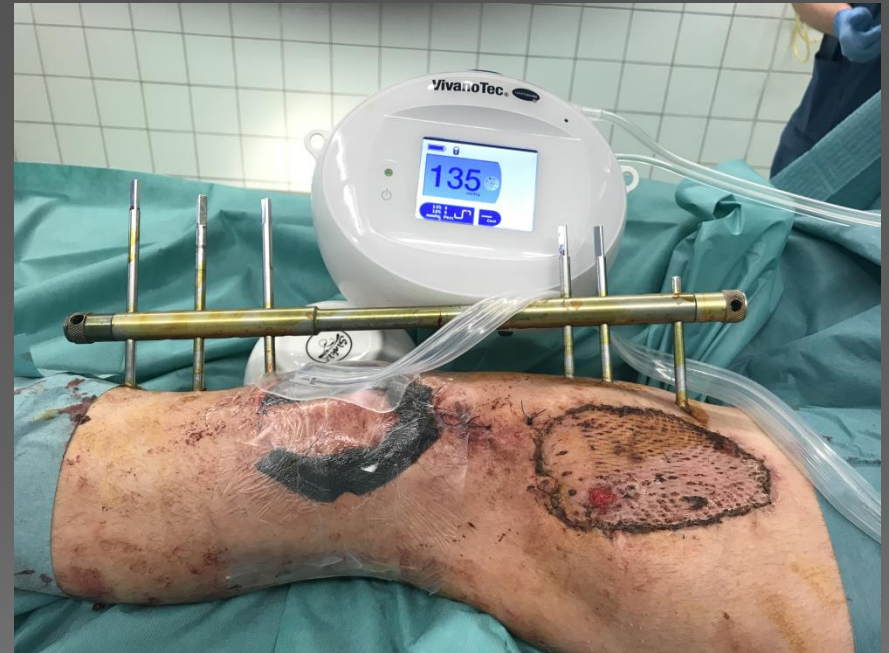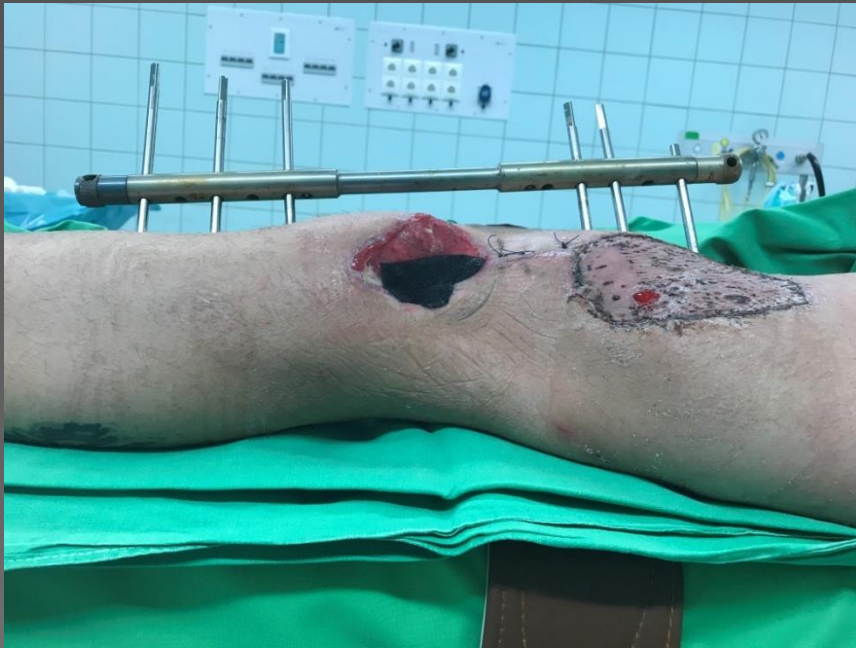Primer műtét

- Alapos debridement
- Temporer rögzítés- FixEx
- Végtagon jó keringés



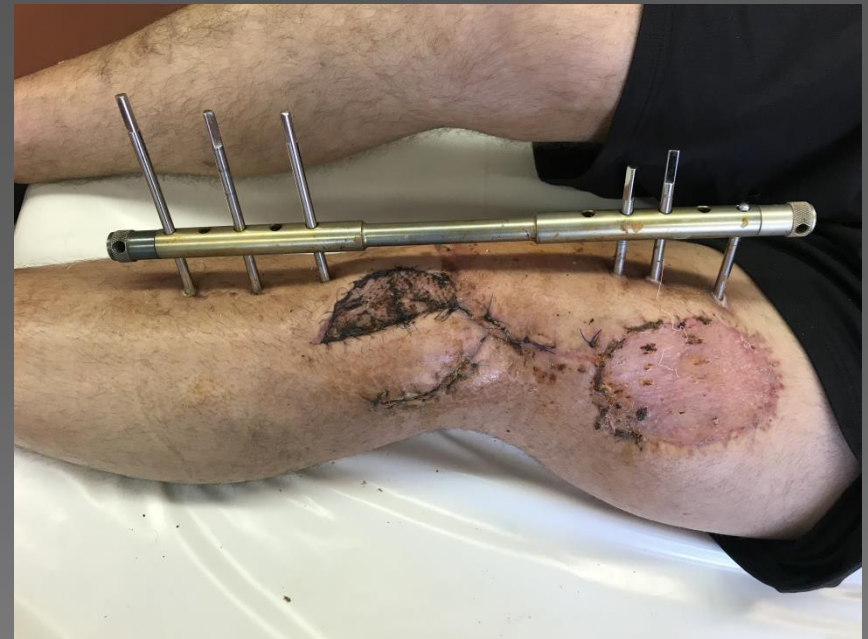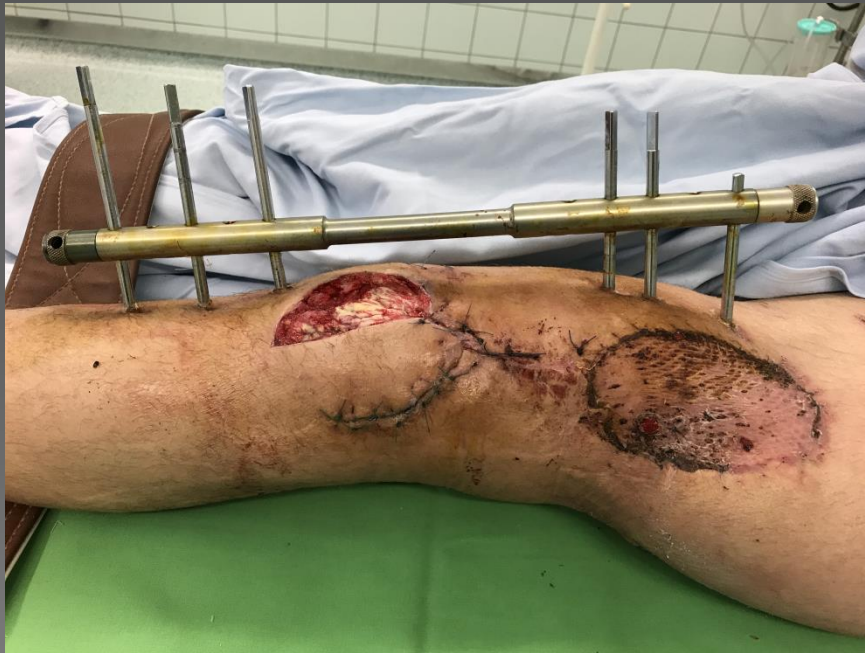Lágyrész management 1.

VIVANO+ Mesh -graft



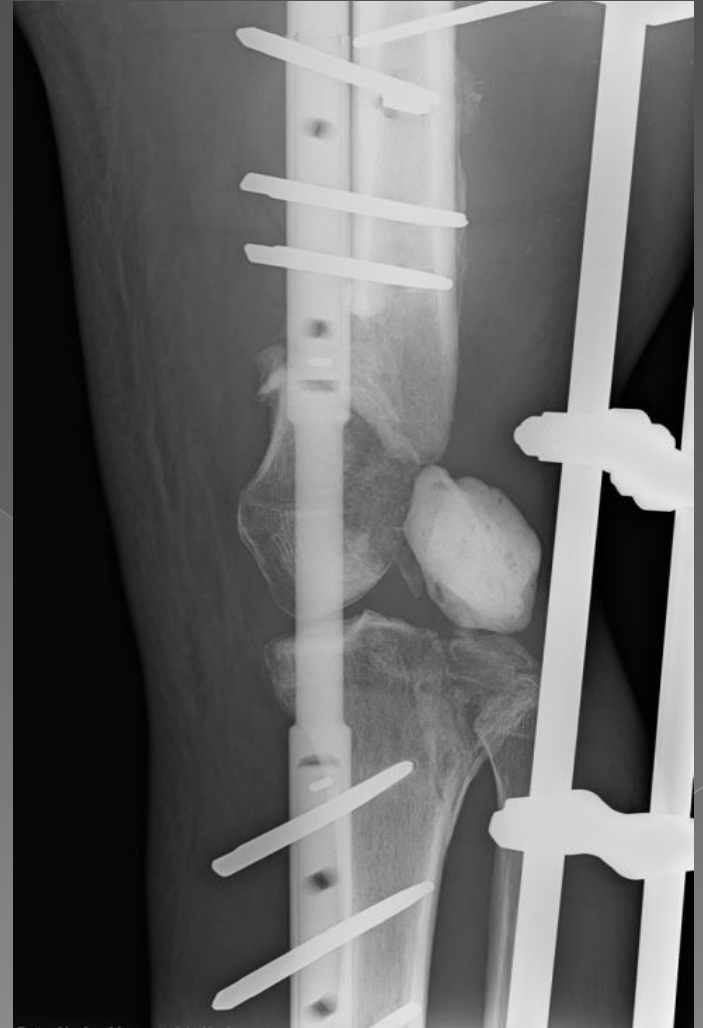Lágyrész management 2.

Lokális lebenyplasztika+ Mesh -graft

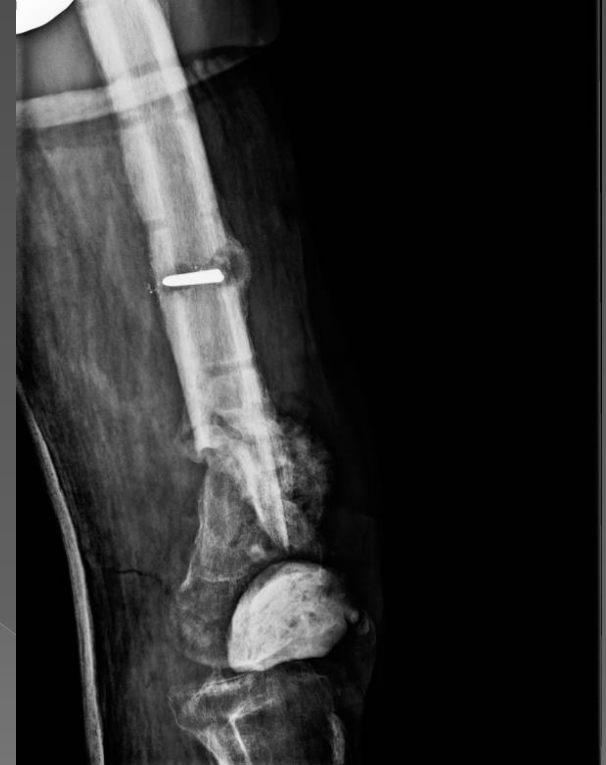
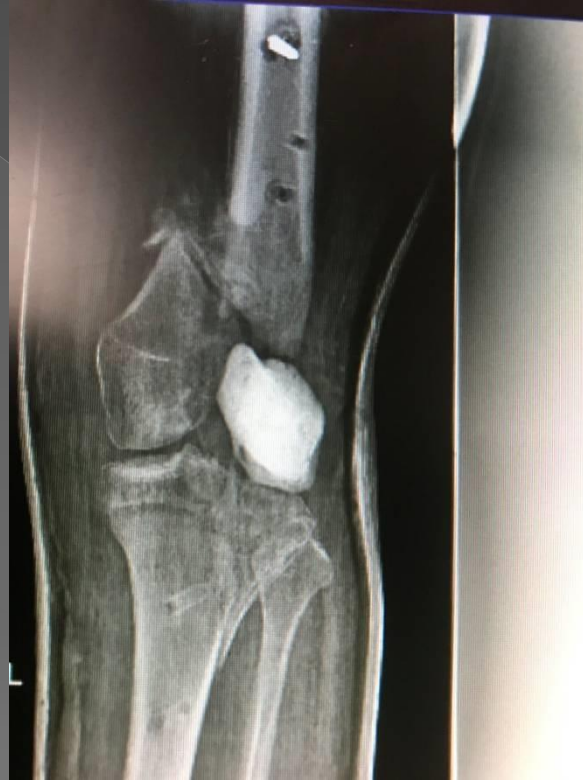
Csontos rekonstrukció

◎ Fixateur kiegészítés

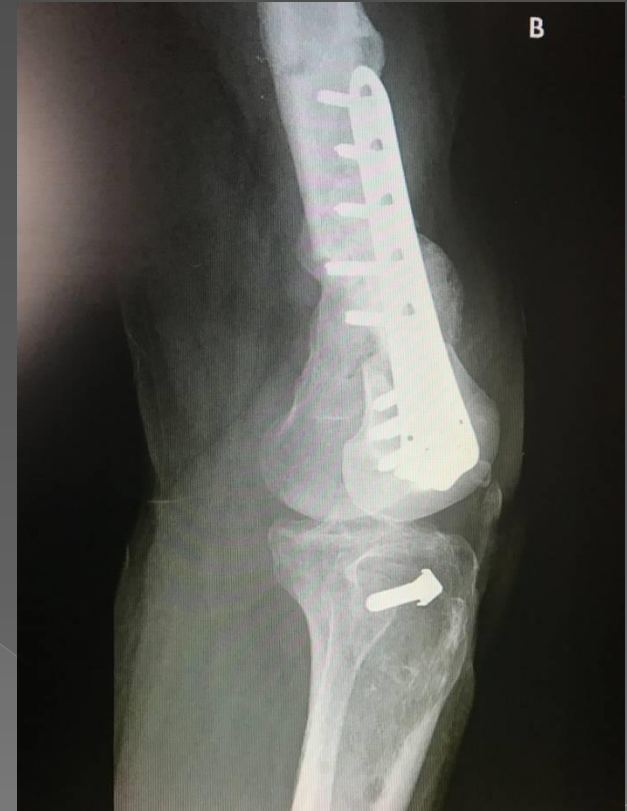
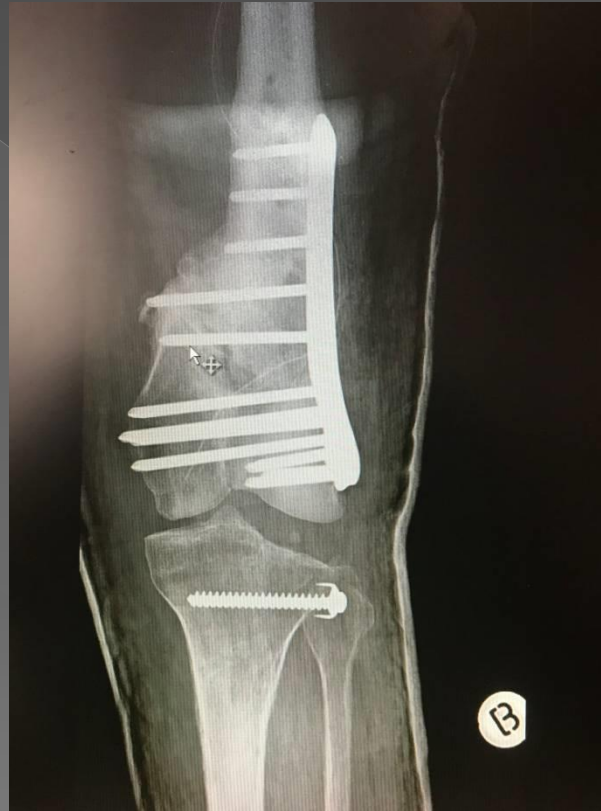
Csontos rekonstrukció



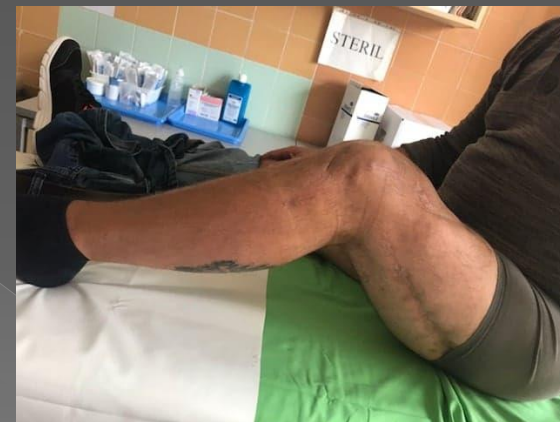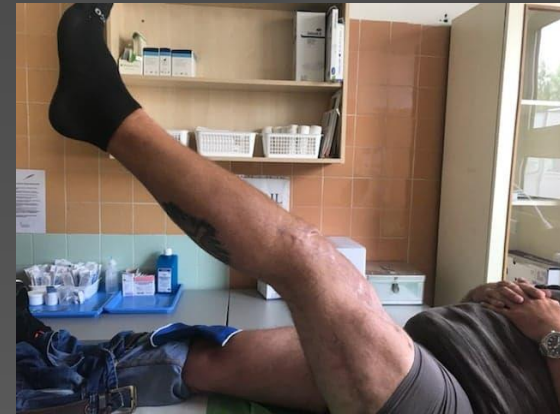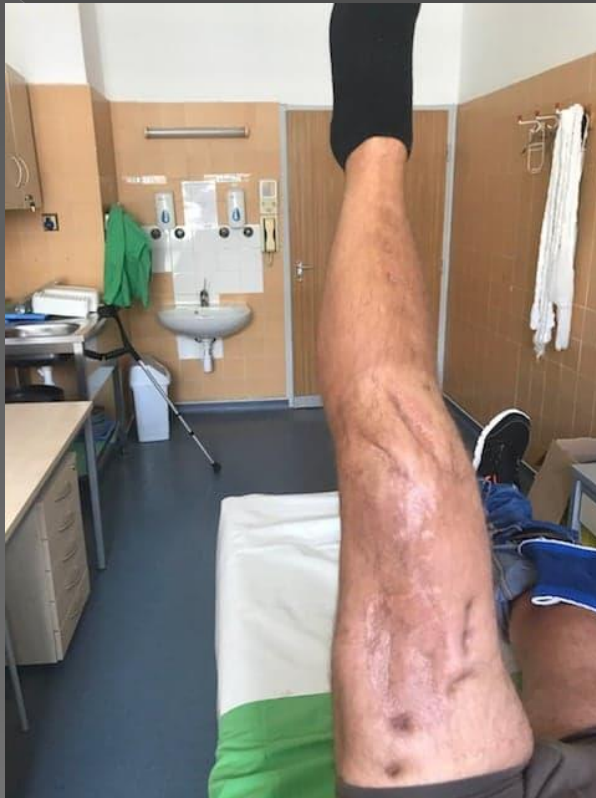- Pszichotikus zavarok miatt a fixateur eltávolítására kényszerültünk
- Ismételt spacer csere
- Toksínben rögzítés

Csontos rekonstrukció



● Cadaver femur condylus beültetés

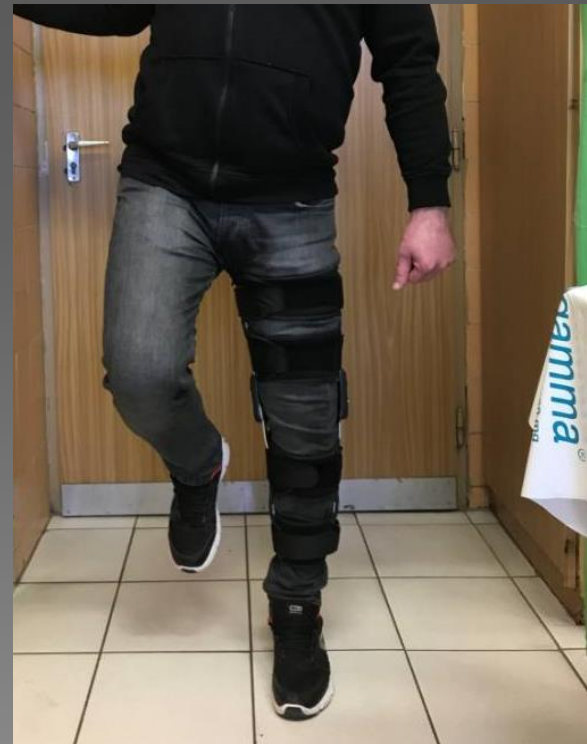Végeredmény



- **Teljes extensio**
- **Flexio 45 fok**
- **Végtagját nyújtva emeli**

Végeredmény

- ◉ 5 alkalommal osztályos felvétel 2017.05.14. – 2018.05.12. között
- ◉ Összesen 12 kisebb és 7 nagyobb műtéti beavatkozás
- ◉ 2 pszichiátriai bennfekvés



Összefoglalás



- ◎ **Innovatív kezelési terv:**
 - > Jet Lavage
 - > Vákuum kezelés
 - > Cadaver femur

- ◎ **Merev végtag helyett jó mozgás**
- ◎ **Protetizálható**

Köszönöm a megtisztelő figyelmet !

