Extrém nagyméretű sacralis decubitus kombinált kezelése - esetbemutatás

Dr. Ferencz Sándor, Németh Renáta, Tóth Marianna, Prof. Dr. Vereczkei András
Pécsi Tudományegyetem KK Sebészeti Klinika

2017. januárja

A sebüreg 1200 cm³-es

A sebalap rendben feltisztult

2017. február 23.

2017. szeptember 6.

Az eset:

69 éves nőbetegnél (kórelőzményében ISzB, hypertonia, hypothyreosis szerepel) 2017. januárjában jobb oldalon térd protézis beültetés történt. A műtét után a betegnél nagy méretű St. IV. sacralis decubitus alakult ki, Sebészeti Klinikánkra a rehabilitációs intézményből került felvételre.

20×15 cm-es kiterjedésű, 4 cm. mélységű, infektált, bűzösen váladékozó decubitus alakult ki.

Első ellátásként necrectomiát végeztünk, a sebalapon alginate kötszert helyezve el. A betegnél parenteralis antibitikus kezelést kezdtünk.

A lepedékes sebalap feltisztult, a beteg gyulladásos labor értékei jelentősen csökkentek, seb fájdalma szigifikánsan mérséklődött.

10 nappal a beteg kezelésének megkezdése után NPWT kezelés indítása mellett döntöttünk,

Hartmann Vivano® készüléket használva.

A negatív nyomás kezelést 1 hónapos intervallumban alkalmaztuk.

A kezelési időszakban szövődményt nem észleltünk, a beteg a kezelés alatt egyre csökkenő fájdalomról, majd végül teljes fájdalommentességről számolt be.

Az NPWT kezeléssel párhuzamosan mozgásszervi rehabilitációját is újra tudta a beteg kezdeni, sikerrel.

Teljes sebgyógyulás.

A rendszeres sebkezelések során fokozatosan intelligens kötszerek használatára tudtunk áttérni, a seb reakciómentesen besarjadt, a beteg a párhuzamos rehabilitáció és mozgásterápia mellett jelenleg panaszmentes.

Következtetés:

Tapasztalataink alapján a negatív nyomás terápia nagyméretű felfekvések kezelésében igen előnyös szerepűnek tűnik, jól kombinálható más – már korábban is alkalmazott – sebellátó eljárásokkal.

Pécsi Tudományegyetem KK Sebészeti Klinika
7624, Pécs, Ifjúság útja 13.

A Mismanaged 15 Year-Old Venous Ulcer That Healed in 4 Months

Dr Kristof Hajdu, Dr Geza Pallag, Dr Janos Balazs Kovacs
Department of Surgery, Jahn Ferenc Del-pesti Hospital, Budapest, Hungary

Day 0

Day 60-63

Day 66

Day 75

Day 82

Conclusion

Introduction

Therapy-resistant venous ulcers can be treated more successfully by concentrating on the following factors: proper wound debridement, maintaining a moist surface, and minimizing lower extremity oedema.

This case presentation shows that HydroClean Plus, Hydrotac and some other factors can provide the optimal environment for chronic ulcer healing.

The wound has been managed in the ambulatory setting all along.

Case

65 year-old female underwent left hip surgery 15 years ago, developed a left leg venous ulcer shortly afterward. The wound had been treated continuously in the outpatient setting by some other doctors but its size never changed.

Day 0:

7x6 cm wound with surrounding sclerosis, the bed is necrotic and covered with biofilm. Seropurulent discharge. Application of Aquacel Ag Foam (silver foam dressing) and elastic bandage following debridement.

Day 60-63:

The combination of antibiotic foam dressing and Volkmann's spoon successfully cleaned the wound bed. The diameter did not change. Started using Hydroclean Plus to encourage granulation with a moist environment. By this time the patient learned the application of elastic bandage and change of dressings very well.

Notice the difference in 3 days time!

Day 66:

Manual debridement became unnecessary because of the superabsorbent dressing. Notice the improvement of the surrounding skin.

It was time to switch to Hydrotac to accelerate epithelialization. Elastic compressive bandage remains throughout.

Day 75:

The wound surface significantly decreased, the patient now believed that this method might work after all those years. Hydrotac + elastic bandage.

Day 82:

Only 2 pieces of 1x1 cm wounds remained. No discharge, soft surrounding skin.

Conclusion

The ulcer healed completely in another 30 days.

The silver foam dressing successfully cleaned up the wound, so granulation could start in a few months' time. The elastic bandage significantly decreased the lower extremity oedema creating a more preferable environment for the moist dressings.

This case presentation shows us that "hopeless" chronic wounds can and should be given another chance.

Részleges sarokcsont és tumor eltávolítást követő vákuum kezelés

Dr. Kuzsner József
kuzsner.jozsef@pte.hu

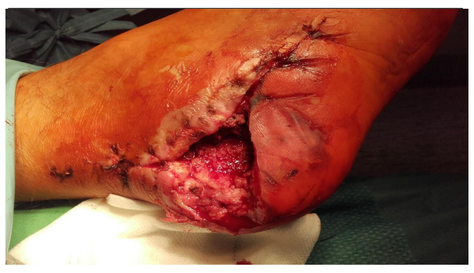

0. nap

Az első kezelést követően

21. nap

3. hónap

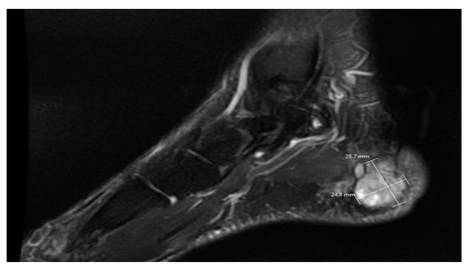
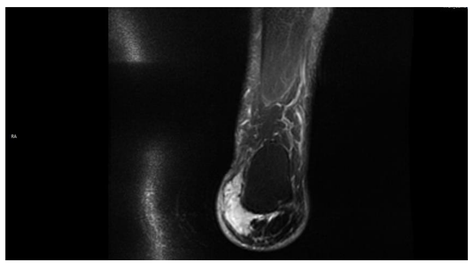

Preop. MR

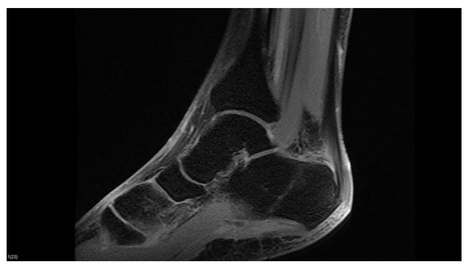
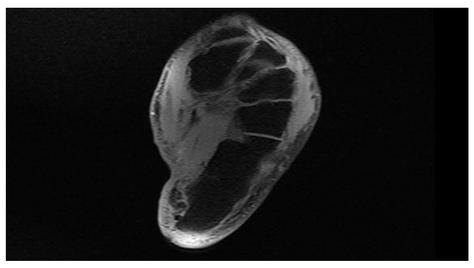

Kontroll MR

Bevezetés

Napjainkban az egyre gyakrabban előforduló malignus daganatoknál a sebészeti kezelést megelőző sugár és kemoterápiánál számolhatunk az ezt követő sebgyógyulási zavarral. Ennek ellátása néha nehezebb a primer sebészeti eltávolításnál.

Eset

Recidiv malignus tumor miatt végeztünk a betegünknél sarokcsont részleges resectiot és tumor exstirpatiot. A postoperatív időszakban a műtéti terület körül 4x5 cm –es bőrnecrosis alakult ki csontos alappal. Szövettani vizsgálat szerint a tumor egészében eltávolításra került, ezért a necrectomia és vákuum kezelés mellet döntöttünk. A betegnél négy alkalommal történt debridement és vákuum felhelyezés mire megfelelő sebalapot kaptunk a további ambuláns sebkezeléshez. Rendszeres kontroll mellett elértük a teljes hámosodást.

0. nap:

A necrosis kialakult. A szövettani eredmény: R 0 Elvégezzük a necrectomiát és elkezdjük a vákuum terápiát

0-21. nap:

Rendszeres vákuum kezelés hatására a sebalapon lévő csontfelszín behámosodott és a seb mérete is jelentősen csökkent.

21. nap- 3.hónap

A betegnél áttérünk az ambuláns sebkezelésre, mellyel teljes gyógyulást érünk el.

Konklúzió

Az esetünk alapján malignus daganatok eltávolítását követően kialakult nekrózis vákuum kezelésében jó eredményt értünk el, amennyiben a daganat teljes mértékben eltávolításra került az ezt követő vákuum kezelés nem befolyásolta esetleges recidíva kialakulását.

References
1). Negative-Pressure Wound Therapy for Musculoskeletal Tumor Surgery
Sakellariou et al.
Advances in Skin & Wound Care: January 2011 - Volume 24 - Issue 1 - pp 25-30
2). Evaluation of vacuum-assisted closure in patients with wound complications following tumour surgery
Ugur Mermerkaya et al.
International Wound Journal Volume 13, Issue 3 June 2016

Is It Always Necessary to Amputate Below-Knee?

Dr. Geza Pallag, Dr. Kristof Hajdu, Dr. Janos Balazs Kovacs

Department of Surgery, Jahn Ferenc Del-pesti Hospital, Budapest, Hungary

18/10/2016

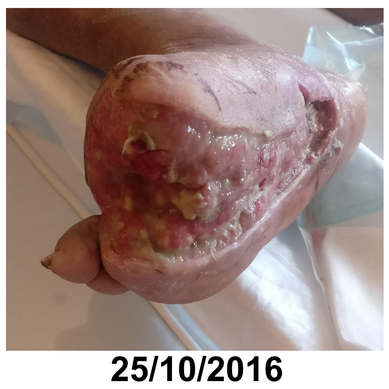

25/10/2016

23/11/2016

23/12/2016

23/01/2017

02/03/2017

11/05/2017

06/06/2017

14/07/2017

Introduction

In our opinion most major lower limb amputations could be delayed or avoided with the usage of modern wound management techniques in the diabetic and/or atherosclerotic group.

Case

59 year-old diabetic, overweight, and septic male was admitted to our Surgical ward with a deteriorating chronic wound following a 1st, 2nd, and 3rd toe amputation of the right foot.
A wide sole incision with necrectomy and metatarsal resection was performed in spite of the other surgeons' opinion that the septic process could only have been stopped with a crural amputation.

18/10/2016 Alginate was used initially after incision (Sorbalgon T) - the wound was cavernous, the bed was necrotic and septic. Normal DSA, wound culture: MRSA. Post operative management was performed as an inpatient.

25/10/2016 The wound bed cleaned up so the patient could be emitted with the usage of Sorbalgon T, Zetuvit, Peha-Haft. The discharge amount was significant. He was managed as an outpatient. Debridement is of the utmost importance during checkups.

23/11/2016 The dressing was changed to foam dressing (HydroTac). The cavern disappeared, the wound bed showed good granulation. Compressive bandage can create a more desired wound state and was applicable in the non-septic environment.

23/12/2016 Massive granulation and serous discharge so the dressing was switched to absorbent (Zetuvit Plus), the wound surface area was decreasing.

23/01/2017 Good granulation, plantar area almost healed, continued usage of foam dressing

02/03/2017 Wound culture: MACI, plantar area healed

11/05/2017 A dry wound appeared on the stump of the 1st toe, Hydrosorb was started to moisten it.
Clean wound bed, the granulation significantly slowed because of the massive serous discharge

06/06/2017 Erysipelas, fever: antibiotic therapy started, compression halted. Septic symptoms healed in a week's time

14/07/2017 Slow epithelization, medium discharge, no inflammatory signs, normal blood sugar

Conclusion

After only one week as an inpatient the limb-saving treatment was continued in the outpatient setting. With increased compliance (eg. forefoot unloader shoes' usage) the time of healing can be further decreased.
The authors demonstrated in this case report that below-knee amputation can sometimes be avoided with the use of modern wound management even if the the wound is septic.

A NPWT alkalmazási lehetőségei a sebészeti osztályon

Révész Erzsébet
Fejér Megyei Szent György Egyetemi Oktató Kórház , Általános Sebészeti Osztály

kezelés előtt

30 nappal a kezelést követően

1. Eset

kezelés előtt

35 nappal a kezelést követően

2. Eset

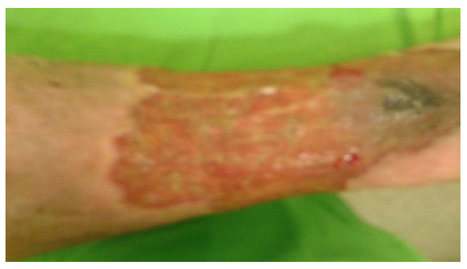
kezelés előtt

60 nappal a kezelést követően

3. Eset

kezelés előtt

97 nappal a kezelést követően

4. Eset

kezelés előtt

23 nappal a kezelést követően

5. Eset

kezelés előtt

65 nappal a kezelést követően

6. Eset

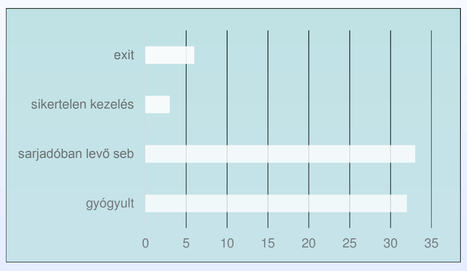

1. ábra: Az NPWT sebre gyakorolt hatása

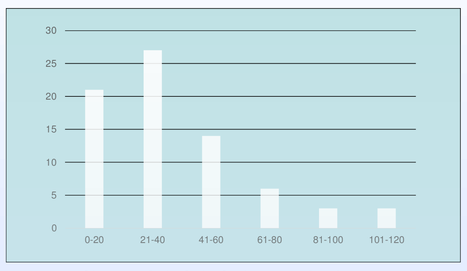

2. ábra: A kórházban eltöltött idő

Bevezetés:

A modern sebkezelési eljárások közül a negatívnyomás terápia indikációs területei jelentősen kiszélesedtek. Kórházunkban az 5 év alatt NPWT –vel kezelt betegek adatait dolgoztunk fel retrospektíven, melyekből eseteket mutatunk be, és összegezzük az elért eredményeket.

1. Eset

60 éves nőbeteg artériás eredetű lábszár fekély miatt femoro-poplitealis bypass műtét után is évek óta fennálló trophicus lábszár fekélyének NPWT kezelése, majd autodermoplasztikája.

2. Eset

81 éves nőbeteg postoperatív hasfali sérvének hálós hasfal rekonstrukcióját követően kialakult seb dehiscentiájának NPWT kezelése.

3. Eset

71 éves beteg mélyvénás thrombosist követően kialakult, évek óta meglevő körkörös lábszárfekélyének NPWT kezelését követő autodermoplasztikája.

4. Eset

43 éves, 165 kg-os nőbeteg cukorbetegség talaján kialakult súlyos, szeptikus folyamatot okozó gangraenás lábának kezelése NPWT-vel.

5. Eset

37 éves nőbeteg dermolipectomiát követően kialakult nagy lágyrész necrosisának kezelése NPWT-vel.

6. Eset

87 éves, súlyosan mozgáskorlátozott férfibeteg krónikus lábszárfekélyének kezelése NPWT-vel.

Eredmények:

A sebkezelést követően a seb gyógyulását mutatja az 1. ábra. Látható, hogy a negatívnyomás terápia alkalmazását követően a betegek 43,3%-a teljesen gyógyult sebbel távozott a kórházból. 44,6%-uk sebe gyógyulóban volt, kötszerrel látták el az emissziókor. A betegek 75%-át sikerült transzplantálni. Tehát 87, 9%-ban sikerült pozitív eredményt elérni.

A kórházban eltöltött napok számát mutatja a 2. ábra. Egyszerűbb sebek esetében 20 napnál kevesebb volt, de komolyabb sebek esetében sem volt 40 napnál több a benntöltött idő. Krónikus sebek esetében is 60 napnál kevesebb volt a benntöltött napok száma, ez az esetek 18,9%-át teszi ki. Tehát az esetek 83,8%-ában a betegek bármilyen sebbel is rendelkeztek, kezelhetők voltak, és sok esetben a napok számát nem a sebgyógyulás, hanem a kísérőbetegségek szabták meg. Az ennél több időt benntöltött betegeknél összetett esetről volt szó, ezek az összes esetszám 16,2%-át jelentik.

Összegzés:

Mivel a civil szférában egyre nagyobb igény jelentkezik a minél korábbi rehabilitálhatóságra, így érthető, hogy a mindennapi kórházi gyakorlatban is egyre szélesebb körben észlelhető az NPWT használata. Korai alkalmazásával a sebgyógyulás lényegesen felgyorsítható. Mindemellett költséghatékonysága sem elhanyagolható.